(Aus der pathologisch-anatomischen Anstalt der Universität Basel
[Vorsteher: Prof. Dr. A. Werthemann].)

Beitrag zur Kenntnis der Rhabdomyosarkome der Harnblase

Inaugural-Dissertation

zur Erlangung der Doktorwürde der Zahnheilkunde
der Medizinischen Fakultät der Universität Basel

vorgelegt von

Hans Buser

von Basel und Hemmiken

1943

VERLAG VON S. KARGER IN BASEL

Von der Medizinischen Fakultät Basel genehmigt
auf Antrag von Herrn Prof. *Roulet*.

Tag der Promotion: 12. November 1943.

R. UNIV.
BIBLIOTHEEK
LEIDEN

Sonderdruck aus
„Schweizerische Zeitschrift für Pathologie und Bakteriologie"
Vol. VI, No. 5, 1943

Beitrag zur Kenntnis der Rhabdomyosarkome der Harnblase.

I. Einleitung.

In der vorliegenden Arbeit soll an Hand zweier Fälle von Rhabdomyosarkom der Harnblase auf die Pathologie dieser äußerst seltenen und eigentümlichen Geschwulstform näher eingegangen werden. Der erste zu beschreibende Tumor wurde bei einem zweijährigen Knaben gefunden und ist deshalb von besonderem Interesse, weil es sich unseres Wissens um den ersten kindlichen Fall von Rhabdomyosarkom der Harnblase handelt, der bereits Metastasen gesetzt hatte. Der zweite Fall wurde bei einem fünfjährigen Knaben beobachtet. Hier fand sich ein mesenchymaler Tumor vom Typus eines fibromyxomatösen Rhabdomyosarkoms. Die histologischen Befunde bei dieser Mischgeschwulst liefern wertvolle Aufschlüsse für die Pathogenese dieser Blasengewächse, so daß allein schon deshalb die Veröffentlichung auch dieses Falles wünschenswert erscheint.

Bevor wir uns jedoch mit der speziellen Pathologie unserer Geschwülste befassen, wollen wir uns einen Ueberblick verschaffen über die Stellung dieser Geschwülste unter den Tumoren der Harnblase im allgemeinen.

Die Sarkome der Harnblase bestreiten nur einen sehr geringen Prozentsatz der Blasengewächse. *Albarran* fand unter 95 Blasentumoren nur 2 Sarkome, und *Munwes* kam in einer sorgfältigen Statistik unter 719 Blasengewächsen auf 32 Sarkome = 4,5% sämtlicher Blasentumoren. *Hückel* stellte 1932 insgesamt 125 Fälle von Blasensarkomen zusammen. In dieser Statistik von *Hückel* sind die Myosarkome mit 11 Fällen vertreten, wovon 8 auf Leiomyosarkome und nur 3 auf Rhabdomyosarkome entfallen.

Die besondere Malignität, die bei Blasensarkomen immer hervorgehoben wird, geht daraus hervor, daß alle Kranken, die an Blasensarkomen litten, entweder gleich nach Auftreten der ersten klinischen Symptome — besonders die kindlichen Fälle — zugrunde gingen, oder daß schon wenige Monate, nachdem ein solcher Tumor operativ angegangen worden war, Recidive oder Metastasen in den regionalen Lymphdrüsen und im Pfortadergebiet auftraten, an denen die Kranken mehr oder weniger rasch starben.

Daß die Sarkome der Harnblase das kindliche Alter bevorzugen, ist eine bekannte Tatsache; sie geht unter anderem aus der von *Hückel* 1932 aufgestellten Statistik über 122 Fälle hervor. Auf die verschiedenen Altersstufen verteilen sich seine Fälle wie folgt:

1.— 5. Jahr	18)	
5.—10. Jahr	5)	23
10.—15. Jahr	2)	
15.—20. Jahr	4)	6
20.—30. Jahr		10
30.—40. Jahr		9
40.—50. Jahr		19
50.—60. Jahr		28
60.—70. Jahr		19
über 70 Jahre		8

Es ergibt sich also eine auffallende Bevorzugung der ersten 5 Lebensjahre einerseits, des höheren Alters, speziell des sechsten Dezenniums andererseits, während die mittleren Lebensjahre relativ nur mit wenigen Fällen vertreten sind.

Das Rhabdomyosarkom scheint, wie das Rhabdomyom, hierbei keine Ausnahme zu machen. Soweit wir uns beim Studium des Schrifttums haben vergewissern können, sind bis heute 8 Fälle von Rhabdomyosarkom der Harnblase als solche beschrieben worden. Die einzelnen Alterskategorien sind bei diesen 8 Fällen, einschließlich der beiden eigenen Fälle, folgendermaßen vertreten:

1.— 5. Jahr	7)	
5.—10. Jahr	0)	7
10.—20. Jahr		—
20.—30. Jahr		1
30.—40. Jahr		—
40.—50. Jahr		1
50.—60. Jahr		—
60.—70. Jahr		1

6 dieser Fälle betreffen Kinder zwischen 5 und 24 Monaten, einer wurde bei einem 5jährigen Knaben gefunden, und bei den 3 weiteren handelt es sich um Kranke von 23, 43 und 69 Jahren. Es fällt des weiteren auf, daß es sich bei den kindlichen Fällen ausnahmslos um Knaben handelt, während von den Erwachsenen 2 Fälle weiblichen Geschlechtes vorliegen. Es macht also den Anschein, daß das männliche Geschlecht für Entwicklungsstörungen, die in der Folge zu Tumoren des Urogenitalapparates führen, anfälliger ist.

II. Kasuistik.

Der 1. Fall wurde 1907 von *Mönckeberg* bei einer 23jährigen Frau beschrieben. Er selbst bezeichnete die Geschwulst als Rhabdomyom, während später eine Kontrolluntersuchung die sarkomatöse Natur bewiesen hat *(Uhlmann, Großmann* und *Calvin)*. Ein 2. Fall wurde 1928 von *MacKenzie* und *Chase* bei einer 69jährigen Frau beobachtet. *Houette* veröffentlichte 1929 ein Rhabdomyosarkom der Harnblase in einem kongenitalen Divertikel bei einem 13 Monate alten Knaben. Dieser Fall erscheint von großer Wichtigkeit und stellt eigentlich die erste eingehende histologisch bearbeitete Unterlage für die weiteren Beobachtungen dar. *Houette* erwähnt insbesondere, daß aus einem «Blastem», das sich aus einem embryonal anmutenden undifferenzierten Gewebe mit erheblicher Zellpolymorphie aufbaut, sich schrittweise eine Differenzierung in Myoblasten und quergestreifte Muskelfasern beobachten läßt. Auch er fand wie die früheren Beobachter sogenannte Hohlfasern oder Muskelkernschläuche und Riesenzellen, die Megasarcozyten genannt werden. Weitere, z. T. ähnliche Beobachtungen stammen von *H. P. Winsbury White* (1929, 22 Monate altes Kind), von *Monserrat* und *Garcia* (1939, 43jähriger Mann), *Welfeld, Hill* und *Hillebrand* (1936, 2 Fälle bei 5 und 24 Monate alten Knaben) sowie *Uhlmann, Großmann* und *Calvin* (1939, 10 Monate alter Knabe). Das makroskopische Bild aller dieser Geschwülste war sehr ähnlich: mehr oder weniger große polypoide oder höckerige Neubildungen von traubenförmigem Aussehen.

Eigene Beobachtungen:

1. Fall: Rhabdomyosarkom der Harnblase, 2j. Knabe. — Aus der Krankengeschichte des Kinderspitals Basel geht hervor: Beginn der Erkrankung vor 14 Tagen mit Schreien beim Wasserlösen. Dysurie, Pollakiurie. Ueber der Symphyse ist ein Tumor in Form und Konsistenz eines graviden Uterus bis zum Nabel zu palpieren. Er füllt das ganze kleine Becken aus, rechts erscheint er verwachsen. Reststickstoff 46,6 mg%. Urin trübe, mit typischem Zystitisbefund. Temperaturerhöhungen. Anlegen eines Dauerkatheters, Blasenspülungen. Am 10. Tage nach Spitaleintritt deutliche Uraemie, welche bald zum Exitus führt.

Bei der *Sektion* (S.-N. 641/41) besteht eine gut apfelsinengroße Harnblase mit verdickter Wand. Auf dem Blasenboden breit aufsitzend, liegt eine mandarinengroße, leicht papilläre und höckerige, im ganzen weiche, weißliche Geschwulst. Sie geht vom Trigonum aus und ummauert die Einmündung der Harnleiter. An der Harnblasenhinterwand ist die Geschwulst durch die Muskulatur hindurchgewachsen. Blasenschleimhaut gerötet und geschwollen. Beidseitige Erweiterung der Ureteren und der Nierenbecken mit beginnender aufsteigender Pyelonephritis. Die Lymphknoten des kleinen Beckens sind vergrößert, auf Schnitten vielfach weißlich, markig, ziemlich fest.

Mikroskopische Beschreibung:

Zur histologischen Untersuchung gelangten hauptsächlich Stücke, welche aus dem Gebiet der Geschwulstbasis entnommen wurden. Es findet sich subepithelial, ohne irgendwelche Beziehung zum Epithel aufzuweisen, ein ziemlich buntzelliges Gewebe. Das Blasenepithel, welches die Oberfläche des

Tumors bekleidet, besteht aus mehreren Lagen eines normal erscheinenden Uebergangsepithels. Die mehr oder weniger tiefen Einsenkungen zwischen den Papillen sind mehrheitlich ganz von Epithel ausgefüllt. Die erhebliche Zellpolymorphie der Geschwulstzellen ist in den oberflächlichen Partien des Tumors besonders stark ausgeprägt. Das Geschwulstgewebe besteht hier in der Hauptsache aus einem noch völlig undifferenzierten Keimgewebe vom Charakter des embryonalen Mesenchyms. Große und kleine ziemlich polymorphe Rundzellen mit zahlreichen langspindeligen, fibroblastenähnlichen Elementen beherrschen das Bild. Diese verschiedenen Zellen liegen wahllos in buntem Durcheinander ohne sichtbare Orientierung in den Maschen eines feinfaserigen, bindegewebigen Stromas. Diese Fasern bilden teils zart gewellte Bündel, welche sich in den verschiedensten Richtungen durchkreuzen; an anderen Stellen finden sich spärlich verstreut liegende vereinzelte Fasern in dem zellreichen Gewebe. Die Form der Kerne entspricht im großen und ganzen der Zellkontur. Meist sind sie rundlich oder ovalär, doch finden sich auch solche von unregelmäßiger, polygonaler Gestalt. Schon bei schwacher Vergrößerung fallen verschiedene Formen langspindeliger Elemente auf. Da und dort erscheinen auch etwas größere, rundliche Zellen, welche durch ihre intensive Färbbarkeit in die Augen springen. Die Gefäße sind im ganzen betrachtet nicht sehr zahlreich. Die größten und weitesten finden sich in der Regel in den zentralen Bezirken des Tumors, gegen die Geschwulstperipherie werden sie bedeutend enger und ziemlich spärlich.

Die Zelltypen, welche in der Geschwulstperipherie das Bild beherrschen, sind mehrheitlich Elemente von Gestalt und Größe eines großen Lymphozyten. Diese Geschwulstzellen oder *Sarcoblasten* besitzen einen großen, hellen, bläschenförmigen Kern mit sehr feinem, zartem Chromatinnetz; die Kernmembran hebt sich vom hellen Grunde des Karyoplasmas sehr deutlich ab. Nucleoli sind zahlreich, mitotische Figuren finden sich reichlich. Neben den Zeichen einer eminenten Fertilität des Keimgewebes finden sich auch Zellnester mit ausgeprägter Zelldesintegration in Form von pyknotischen Zerfallserscheinungen. Die rundlichen, eiförmigen und langspindeligen Zellindividuen besitzen in den Schichten der Geschwulstperipherie einen relativ geringen Gehalt von blassem, eosinophilem Zytoplasma. Je mehr man sich dem Zentrum der Geschwulst nähert, um so augenfälliger wird das Ueberwiegen der länglichovalen bis langspindeligen Geschwulstelemente. Der in den oberflächlichen Zonen oft kaum sichtbare Protoplasmasaum wird etwas deutlicher, breiter und erscheint bereits in diesem Stadium fein granuliert, wobei die größte Dichte der feinen Granula in den Polgegenden an den diametral entgegengesetzten Punkten der Zellängsachse sich findet. Diese noch undifferenzierten Sarcoblasten sind hier etwa drei- bis viermal größer als ein polymorphkerniger Leucozyt und können sich in verschiedenster Weise umformen. Unter diesen Zellen findet sich als häufigste und verbreitetste Form die der *Spindelzelle*. Sie erscheint als längere oder kürzere, breitere oder schmalere Spindel. Der längsovale, locker gebaute, bläschenförmige Kern, dessen große Achse mit der Zellängsachse zusammenfällt, ist flankiert von mehr homogenem Protoplasma, während dieses in den Polgegenden nunmehr sehr deutlich gekörnt erscheint. Oft kann man sehr schön erkennen, wie sich diese plasmatischen Einschlüsse perlschnurartig in parallelen Streifen an-

ordnen. Durch Verschmelzung der in parallelen Längszügen kettenförmig dicht hintereinander gelagerten Granula bilden sich die Fibrillen, wodurch die Entstehung der Längsstreifung eindeutig demonstriert wird. Unter diesen Sarcoblasten liegen ziemlich spärlich verstreut Zellen von ihrer doppelten bis dreifachen Größe. Die größten unter diesen Zellen sind ausgezeichnet durch multiple, abgeflachte Kerne, welche gewöhnlich an der Peripherie liegen. Sie besitzen ein ziemlich dichtes, eosinophiles Zytoplasma, welches die Tendenz zeigt, spitzauslaufende Verlängerungen zu bilden. In einzelnen Fällen findet man klare, vakuolenähnliche Räume in der zentralen Partie der Zelle. Verschiedene Entwicklungsstadien von den undifferenzierten Geschwulstzellen zu diesen großen, vielkernigen Formen können beobachtet werden. Das Zytoplasma dieser Elemente färbt sich intensiv mit phosphorsaurem Haematoxylin. Obwohl in diesen *Megasarcozyten* der Blasengeschwulst keine Fibrillation oder Querstreifung gefunden wurde, so ist ihr histologisches Bild doch sehr verdächtig für ihre myoblastische Natur. Ließ schon das Aussehen der verschiedenen Formen der Spindelzellen, zumal der langfaserigen Elemente, mit ihrem blassen, bläschenförmigen Kern und ihrer deutlichen Längsstreifung den wahren Charakter dieser embryonalen Muskelzellen vermuten, so glückte

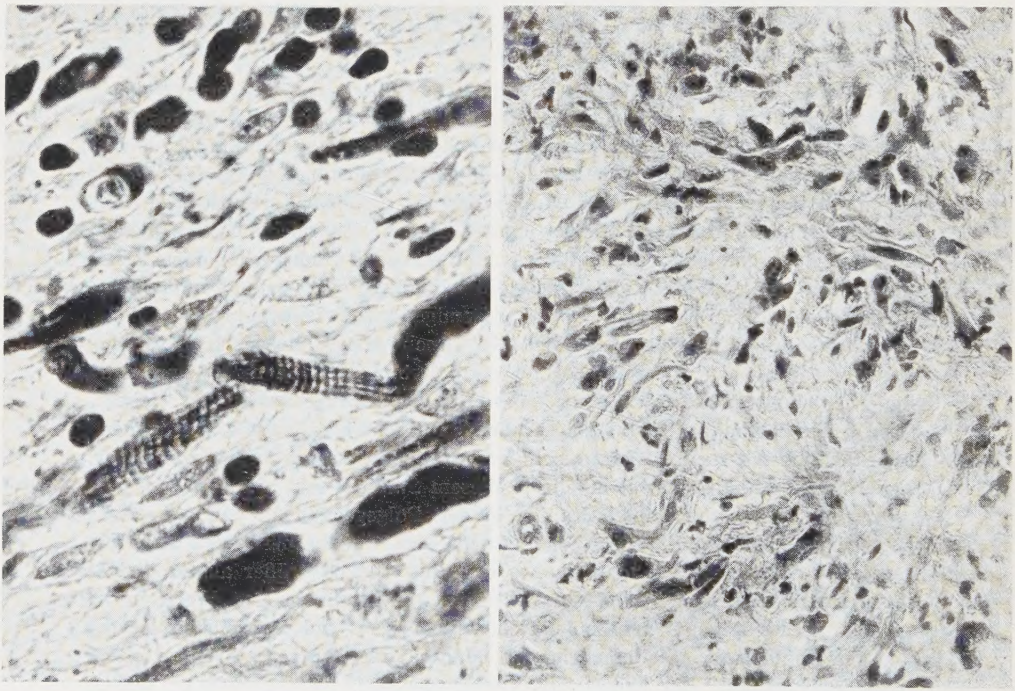

a b

Abb. 1. Geschwulst-Muskelzellen mit Querstreifung des Protoplasmas, teilweise geschwänzt, vielfach mit hyperchromatischen Kernen. — *a)* Hämatoxylin *Regaud,* Vergr. 1300×. *b)* Jaune-solide-Färbung, Vergr. 290×.

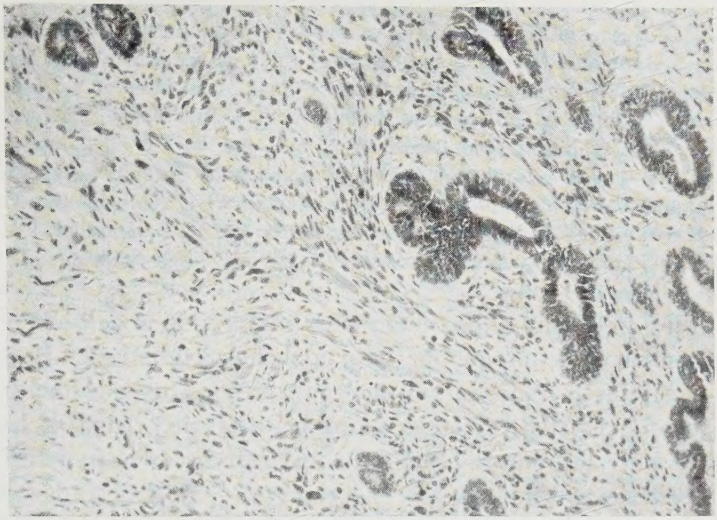

Abb. 2. Drüsen- oder gangartige, von einem Zylinderepithel ausgekleidete Hohlräume an der Basis der Geschwulst (1. Fall), um welche herum die Muskelzellen der Geschwulst in bandartiger Anordnung wuchern. (Hämatox.-Eosin-Färbung, Vergr. 150×.)

es uns an zahlreichen Stellen, namentlich an der Basis der Geschwulst, dort wo sie vermutlich ihren Ausgang genommen hat, längliche Geschwulstelemente zu finden mit einem fibrillären Protoplasma, in dem neben einer Längsstreifung auch eine sehr deutlich ausgeprägte Querstreifung zu finden ist. Außer der *Krause*schen Grundmembran und dem Sarcolemm lassen sich bei Immersion an Hand der *Heidenhain*-Präparate oder nach Färbung mit *Regaud*schem Haematoxylin sämtliche Charakteristika einer reifen Skelettmuskelfaser mit aller Deutlichkeit nachweisen (Abb. 1). An quergetroffenen Fasern erscheint das Sarcoplasma in Form eines hellen Netzes, in dessen Maschen die Querschnitte der Fibrillenbündel gelegen sind, so daß das typische Bild der *Cohnheim*schen Felderung erscheint. *In den tieferen Partien der Geschwulst*, aus ihrer Basis im Niveau des Trigonum *Lieutaudi*, beobachtet man außerdem *eigentümliche, gangartige Bildungen mit einer an Zylinderepithel erinnernden Auskleidung, welche den Aspekt von atypischen Drüsenschläuchen bieten* (Abb. 2). Es ist nun außerordentlich interessant festzustellen, daß *um diese gangartigen Bildungen die quergestreiften Muskelelemente in besonders schöner Form ausgebildet sind.* Dabei sind die zahlreichen Muskelfasern meist quergetroffen, wobei die erwähnte *Cohnheim*sche Felderung des Sarcoplasmas sehr deutlich zutage tritt. Nach sorgfältigem, systematischem Suchen findet man auch in den oberflächlichen Partien große Zellen mit einem muskelähnlichen Protoplasma: im Querschnitt sehen sie wie quergestreifte Muskelzellen aus, bloß mit zu großem Kern. Diese eben erwähnten Muskelzellen vom quergestreiften Typus sind es vor allem, welche unserm Tumor histologisch das charakteristische Aussehen verleihen. Des weitern sieht man hie und da

röhrenförmige Gebilde mit ziemlich dickwandigen, doppeltkonturierten Rändern. Die Kerne sind in diesem Röhrenmantel gewöhnlich in einer Reihe angeordnet. Aehnliche Elemente wurden von anderen Autoren als Muskelkernschlauch, Hohlfaser oder Röhrenfaser bezeichnet. Das Lumen dieser scheinbar leeren Röhren ist mit hellem Protoplasma erfüllt, welches schwach die Färbung des Myoplasmas annimmt.

Metastasen in den iliacalen Lymphknoten sind ähnlich aufgebaut wie die Hauptgeschwulst, ziemlich polymorphzellig. Hier sind jedoch keine sichern Rhabdomyomzellen nachweisbar, die Metastase ist im Beginn der Entwicklung. In weiteren Lymphknoten findet man nirgends Geschwulstelemente.

Alles in allem ergibt sich, daß man es hier mit einer Geschwulst zu tun hat, in der man als charakteristische Bestandteile jugendliche Formen von quergestreiften Muskelelementen in den verschiedensten Differenzierungsstadien trifft. Die Geschwulst scheint vom Trigonum *Lieutaudi* auszugehen. Die Querstreifung der Geschwulstelemente ist vielerorts so eindeutig ausgeprägt, daß die muskulären Elemente dem Aussehen nach sich äußerst ähnlich der sich im Stadium der embryonalen Entwicklung befindlichen quergestreiften Muskulatur verhalten. Im übrigen entsprechen sie in allen wesentlichen Punkten den Beschreibungen von Rhabdomyosarkomen der Harnblase selbst und anderer Körperstellen. Sie bilden die Hauptmasse der Wucherung, die bindegewebige Komponente spielt mehr die untergeordnete Rolle eines Stromas. Wenn man sich aber streng histologisch ausdrücken will, so dürfte es dennoch angezeigt sein, von einem Rhabdomyofibrosarkom zu sprechen, wenn auch die Bezeichnung Rhabdomyosarkom allein schon insofern gerechtfertigt wäre, als die muskulären Elemente der Geschwulst den charakteristischen Stempel aufdrücken und den dominierenden zellulären Bestandteil darstellen.

2. Fall: Fibromyxomatöses Rhabdomyosarkom der Harnblase, 5jähriger Knabe. — Die Krankengeschichte des Bezirksspitals Rheinfelden ergibt abgekürzt folgendes: Einweisung ins Krankenhaus am 8. 5. 42 wegen akuter Harnretention. Anfängliche ambulante Behandlung mit Katheterisieren. 4 Tage später wegen akuter Harnretention als Notfall eingewiesen. Es besteht eine Hypospadie und ein Kryptorchismus. Harnblase steht 1 Querfinger unterhalb des Nabels. Ueber der Symphyse ist eine bis zum Nabel reichende Resistenz palpierbar; Temperaturerhöhung. Probelaparotomie: kindsfaustgroßer Tumor der Harnblase mit vermutlichem Sitz am Trigonum. Blase eröffnet, teilweise Entfernung der Geschwulst. Seit dem 19. 6. wächst die Geschwulst aus der Zystotomiewunde heraus, um in wenigen Tagen zur Faustgröße anzuwachsen. Oberfläche grobhöckerig, z. T. nekrotisch. Am 7. 7. elektrochirurgische Abtra-

gung. Seit 12. 7. Wiederbeginn des Wachstums, die Operationswunde breit auseinandergetrieben. Zunahme der Anaemie, starke Kachexie. Tod am 23. 8. 42.

Bei der *Sektion* (S.-Nr. 717/42) besteht eine von der Gegend des Trigonums ausgehende zottig wachsende Geschwulst mit kontinuierlichem, pilzartigem Auswachsen aus der Sectio-alta-Wunde nach außen. Die ganze Blasenhinterwand ist durchsetzt, Blasenausgang durch die polypösen Geschwulstmassen verlegt, desgleichen auch die Umgebung der Mündung vom linken Harnleiter, im Gegensatz zu den oberflächlichen, traubenförmigen papillären Geschwulstmassen ist die Wurzel der Geschwulst ziemlich fest. Daneben findet sich eine Dilatation der Harnleiter mit aufsteigender Pyelonephritis. Thrombose der Vena cava inferior.

Mikroskopische Beschreibung:

Zur mikroskopischen Untersuchung gelangten verschiedene Stücke des Tumors, sowohl solche des Operationspräparates als auch des Sektionsmaterials. In den zottigen Partien, wie sie vor allem im Operationspräparat zu finden waren, überwiegt der uncharakteristische fibrosarkomatöse und gelegentlich auch myxomatöse Charakter. Dagegen sind in Stellen, die mehr aus der Geschwulstbasis entnommen wurden, Züge von großen Zellelementen vorherrschend, für welche im großen und ganzen die histologische Beschreibung unseres ersten Falles gelten dürfte (Abb. 3).

Auch hier handelt es sich um eine mesenchymale Geschwulst embryonalen Charakters vom Typus einer Mischgeschwulst. Sie besteht in der Hauptsache aus spindeligen Zellelementen mit ovalen und rundlichen Kernen und wird von zahlreichen Gefäßen durchsetzt. An manchen Stellen ist an der Oberfläche dieser kugeligen Bildungen noch eine plattenepithelartige Auskleidung zu erkennen. Anderswo hat sich das Oberflächenepithel vielfach bis auf die unterste zylindrische Schicht abgelöst. Außer in den weitgehend nekrotischen, stark zerfallenden Gewebsstücken, die teilweise stärker hämorrhagisch durchsetzt sind, läßt sich der epitheliale Ueberzug überall vom eigentlichen Tumorgewebe sicher abgrenzen. Wieder andere Bröckel werden von einer sehr starken leukozytären Zellinfiltration durchsetzt. Die sehr zahlreichen, weitlumigen, außerordentlich dünnwandigen Gefäße sind meist sehr weit, varikös ausgebuchtet, oft geradezu in größere Lakunen verwandelt und manchmal unregelmäßig verzweigt.

Subepithelial findet sich, ohne Beziehung zum Epithel aufzuweisen, ein außerordentlich buntzelliges, undifferenziertes Gewebe vom Charakter eines embryonalen Mesenchyms. Bei schwacher Vergrößerung läßt dieses zellreiche Gewebe konzentrische, parallel zur Geschwulstoberfläche verlaufende Züge erkennen. Da und dort strahlen auch fächerartig divergierende Züge von Zellen aus dem Zentrum der Tumorknoten senkrecht nach der Geschwulstoberfläche aus. In diesen außerordentlich zellreichen Bezirken tritt das bindegewebige Stroma ganz in den Hintergrund und ist nur andeutungsweise als zartes, mycelartiges Fäserchengewirr erkennbar. Hier sind die Geschwulstzellen von vorwiegend rundlicher, elliptischer bis spindeliger Gestalt. Ihr blasses, eosinophiles Protoplasma ist bald fadenförmig ausgezogen, bald lanzettförmig. Die Kerne sind groß, bläschenförmig, hell, chromatinarm, meist

eiförmig. Die Kernmembran ist stets deutlich. Oft ist das Chromatingerüst als zartes Wabenwerk erkennbar, meist jedoch von körniger Beschaffenheit, wobei die Chromatinkörner unregelmäßig im Kernplasma zerstreut liegen. Die große Achse all dieser längsovalen und langspindeligen Elemente ist in diesen Zügen von Geschwulstzellen gleichsinnig orientiert. Trotz dem Vorherrschen der erwähnten Spindelzellen ist auch hier die Zellpolymorphie ganz erheblich. Neben den runden, ovalären, langspindeligen und lanzettförmigen Elementen finden sich solche von tropfen-, nieren-, kommaförmiger oder polyedrischer Gestalt. Das bisher vorliegende histologische Bild würde einem gemischtzelligen Sarkom entsprechen, das nach der vorherrschenden Zellform als kleinzelliges Spindelzellensarkom zu bezeichnen wäre, wenn es sich nicht, wie wir sehen werden, um Entwicklungsstadien quergestreifter Muskel-

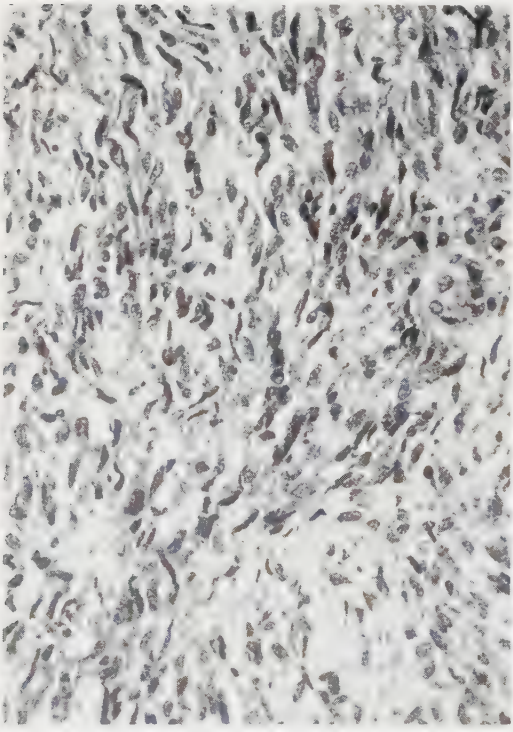

Abb. 3. Ausschnitt aus wenig differenzierten Geschwulstteilen (2. Fall): «Blastem» mit vielen spindeligen großen Zellen, die z. T. eine bandartige Anordnung erkennen lassen. Hin und wieder sind sie bereits ausgezogen und zeigen charakteristische Knickungen. (Jaune-solide-Färbung, Vergr. 290×.)

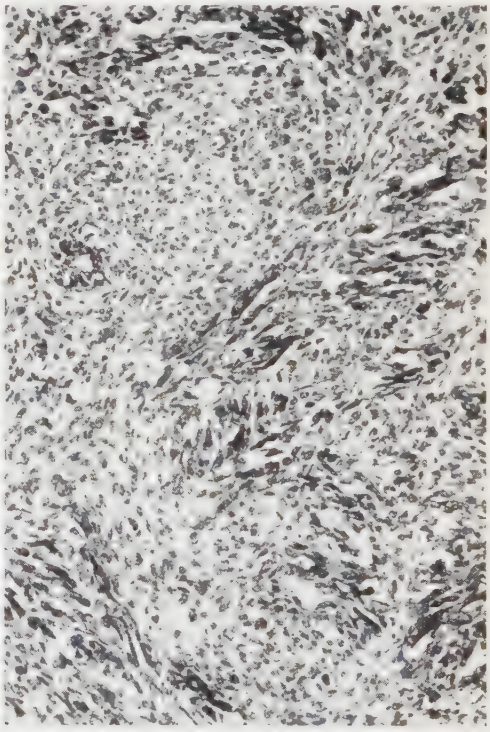

Abb. 4. Charakteristische Felderung mit ausgesprochener band- und faszikelartiger Anordnung großer, protoplasmareicher Sarkoblasten. Daneben einige weniger differenzierte, mehr rundzellige Bezirke (2. Fall). (Jaune-solide-Färbung, Vergr. 200×.)

fasern handeln würde. Je näher man nämlich dem Zentrum der Geschwulst kommt, um so mehr strecken sich die Zellkerne, wobei gleichzeitig das Protoplasma an Masse zunimmt und immer deutlicher granuliert erscheint. Bald sieht man vielfach geschlängelt verlaufende Protoplasmabänder mit 1 bis 2 längsovalen bis walzenförmigen Kernen, welche bald achsial liegen, bald am Rande des Zytoplasmas angelagert sind. Die feinen Granula haben sich zu Längsreihen geordnet, um in eine deutliche Längsstreifung überzugehen (Ab. 4). Jetzt fällt in diesen tieferen Partien der Geschwulstknoten auch ein verschiedenes Verhalten der Grundsubstanz gegenüber den zellulären Elementen auf. Zwischen einzelnen Zügen von länglichen Muskelelementen nimmt sie immer mehr die Beschaffenheit wellig verlaufender, kollagener Faserbündel an. Durch diese teils homogene, hyaline, teils feinfaserig wellig erscheinende und an Masse zunehmende Interzellularsubstanz werden diese langen, bandartigen Gebilde zu wahren Faszikeln zusammengefaßt, so daß wir stellenweise Muskelfasern sozusagen in Reinkultur zu Gesicht bekommen. Kann man bei mittlerer Vergrößerung schon so etwas wie eine Querstreifung in vielen Fällen ahnen, so gelingt es, wie in unserm ersten Fall nach Färbung mit *Regaud*schem Hämatoxylin, mit starken Systemen alle möglichen Arten von Querstreifung sichtbar zu machen. Auch bei quergetroffenen Fasern erscheint eine deutliche Felderung des Sarcoplasmas. Diese quergestreiften Muskelfasern sind mehrheitlich stark gewunden, geschlängelt, torquiert oder auch abgeknickt und enthalten bis zu 5 locker gebaute, langgestreckte Kerne. Das Faserende ist entweder spitz ausgezogen oder sieht wie abgerissen, ausgefranst aus. Während eine deutliche Längsstreifung um so ausgesprochener erscheint, je länger die bandförmigen Muskelfasern werden, scheint das Auftreten der Querstreifung unabhängiger von Größe und Länge der Fasern zu sein. Sie umfaßt alle Grade von kaum angedeuteten unscharfen, feinen Linien bis zu den wohlausgeprägten breiteren Querbändern der anisotropen Substanz. Bei einzelnen Zellen ist die Querstreifung nur in der unmittelbaren Umgebung der Kerne deutlich, an andern wieder nur in den peripheren Zonen der Fasern, während das Myoplasma um den Kern mehr homogen oder schwach granuliert erscheint. Ferner beobachtet man von anisotropen Querscheiben, welche die ganze Breite der Muskelfasern durchziehen, bis zu wenigen, fragmentierten anisotropen Teilchen, welche nur einen Bruchteil der Faserbreite einnehmen, alle Uebergänge. Hin und wieder stößt man auch auf ein Konglomerat von kompakten, sehr dunkel tingierten Kernen, welches sich exzentrisch in einer unförmigen Protoplasmamasse von stark eosinophiler Färbbarkeit findet. Diese *Megasarcozyten* oder Muskelriesenzellen enthalten bis zu 10 dunkelgefärbte Kerne, welche bald zusammengebacken, bald getrennt in der Zellperipherie liegen. Weiter sieht man oft sehr schön röhrenförmige Gebilde mit doppeltkonturiertem Protoplasmamantel. Längsfibrillen und Querstreifungen konnten in diesen Formen jedoch nirgends nachgewiesen werden. In einigen Fällen, wenn auch selten, kann man Röhrenfasern beobachten, welche sich in zwei Bänder aufspalten.

Das bisher eingehend beschriebene und uns hier im Rahmen der vorliegenden Arbeit näher interessierende myoblastische Sarkomgewebe stellt den dominierenden Bestandteil dieser Geschwulst dar. Es findet sich in fast reiner Form in der Geschwulstbasis, namentlich um gangartige Bildungen

vom Aussehen atypischer Drüsenschläuche, wie sie im ersten Fall angetroffen wurden, sowie in den zentraleren Bezirken und bildet so gewissermaßen den Kern dieser Neubildung. In den zottigen, peripheren Partien der traubenförmigen Geschwulst findet sich unter ausgedehnten oberflächlichen Nekrosen ein oedematös durchtränktes, stark aufgelockertes Gewebe, welches einen dem embryonalen Schleimgewebe ähnlichen Bau zeigt. In der ungefärbten, transparenten Intercellularsubstanz sieht man kärglich eingestreut einzelne Fibrillen. Stellenweise sind diese schleimig umgewandelten Bezirke zellig infiltriert (Leucozyten, reichlich kleine und große Lymphozyten). An anderen Stellen mit guter Färbbarkeit des Grundgewebes ist die Interzellularsubstanz fibrillär differenziert. Die relativ spärlich eingestreuten Zellen besitzen meist schmale, längliche, unregelmäßig spindelige Gestalt. Doch wechselt das Bild auch insofern, als faserreiche, verhältnismäßig zellarme Bezirke mit Partien abwechseln, welche äußerst kernreich sind, während die faserigen Bestandteile mehr zurücktreten. Blutgefäße finden sich ziemlich reichlich. Die hier vorherrschenden Zelltypen sind von meist rundlicher oder polygonaler Gestalt. Doch finden sich auch sehr zahlreiche spindelige, kurze Formen. Die Kerne sind von entsprechender Gestalt, ziemlich groß. Bald sind die Partien von vorwiegend *fibrosarkomatösem Charakter* deutlich gegen die schleimig-gallertigen Bezirke abgegrenzt, bald finden sich fließende Uebergänge. In den Zonen gegen das Geschwulstzentrum ist es unsicher, ob es sich hier manchmal noch um zellreiches Fibromgewebe handelt, oder ob wir es bereits mit myoblastischen Elementen zu tun haben.

Als Vergleich zu diesen beiden Fällen wurde eine ähnliche Beobachtung aus dem Pathologisch-Anatomischen Institut Basel, welche aus der Zeit *Kaufmanns*, aus dem Jahre 1893, stammt, zu einer histologischen Nachprüfung herangezogen. Dieser Fall wurde 1905 in einer Arbeit von *G. Huesler* veröffentlicht. Die Geschwulst wurde im *Kaufmann*schen Lehrbuch, Band II, 7. und 8. Auflage, als Abbildung wiedergegeben. Wir kamen bei unserer mikroskopischen Untersuchung in allen wesentlichen Punkten zum gleichen Resultat. Starkes Abblassen der Schnitte wegen des Alters der Präparate gestattete uns allerdings das feinere Differenzieren des Gewebsbildes nicht mehr. Erwähnenswert erscheint uns jedoch ein nachträglicher Befund, der von *Huesler* nicht festgehalten wurde: In einige weitlumige Venen, mit gut entwickelter Elastika, hat ein ausgiebiges Einwuchern von Geschwulstgewebe stattgefunden. Wir erwähnen diese Tatsache, weil die Möglichkeit, wenn nicht die Wahrscheinlichkeit besteht, daß auch in diesem Falle Metastasen vorgelegen haben.

Besprechung.

Bevor wir versuchen, die Eigentümlichkeiten der Rhabdomyosarkome der Harnblase unter Berücksichtigung der bisher bekannten Fälle näher zu analysieren, wollen wir noch einleitend das gutartige Analogon dieser Geschwulst, das Rhabdomyoblastom, in kurzen Zügen erwähnen:

Unter den Geschwülsten der quergestreiften Muskulatur nehmen die Rhabdomyoblastome des Urogenitalsystems eine besondere Stellung ein. Wäh-

rend Rhabdomyoblastome der Skelett- und Herzmuskulatur ausschließlich bei Erwachsenen beobachtet werden, überwiegt bei den Rhabdomyoblastomen des Urogenitalsystems das kindliche Alter.

Schon *Cattani* (1884), *Livio Vincenti* (1887), *Pavone* (1898) und *Huesler* (1905) beschrieben Rhabdomyome des Urogenitalsystems bei Jugendlichen. Auch bei diesen vier ersten, gutartigen Fällen ist eine Bevorzugung des männlichen Geschlechts auffallend, da außer dem von *Pavone* beschriebenen Fall (22jähriges Mädchen) alle Kranken dem männlichen Geschlecht angehörten. Diese Bevorzugung des jugendlichen Alters legt die Vermutung nahe, daß es sich bei diesen Tumoren um die Folge einer gestörten Entwicklung handelt. Demgegenüber kommen z. B. für Tumoren der Skelettmuskulatur, wie *Charache* 1936 an 11 Fällen von bösartigen Rhabdomyoblastomen der Skelettmuskulatur nachwies, als ursächliche Momente schwere oder wiederholte Traumen in Betracht. Als Bekräftigung für die Annahme von Entwicklungsstörungen als Ursache der bösartigen Tumoren im Urogenitalapparat muß auch die Tatsache des Vorkommens solcher Neubildungen bei Föten und Neugeborenen bewertet werden *(Weiß* und *Dreyfus, Winckel, Harris).*

Klinisches zu den Rhabdomyosarkomen: Die klinischen Erscheinungen der Rhabdomyosarkome der Harnblase unterscheiden sich wenig vom Krankheitsbild der sonstigen primären Blasengeschwülste. Als Initialsymptome werden meistens Blasenblutungen angegeben. Im Kindesalter dagegen vermißt man im allgemeinen diese Haematurie, und es treten andere Erscheinungen in den Vordergrund, insbesondere Tenesmen, partielle oder totale Harnretention, Enuresis oder Inkontinenz, spätere sekundäre Zystitis, aufsteigende Ureteropyelonephritis und Hydronephrosen. Neben Dysurie und Pollakiurie kann auch eine paradoxe Ischurie beobachtet werden. Der Tod erfolgt meistens unter urämischen Erscheinungen.

Form, Sitz, Wachstum, Metastasen: Als Sitz der Blasensarkome wird das Trigonum bevorzugt, während die epithelialen Gewächse im Gegensatz dazu hauptsächlich die paratrigonale Zone befallen, das Trigonum selbst frei lassen. Bei Kindern ist der Blasenhals häufig Sitz der Geschwulst *(Munwes, Hückel).*

Die Rhabdomyosarkome der Harnblase wachsen entweder kontinuierlich in die Blasenlichtung hinein, die sie manchmal völlig ausfüllen können. Seltener breiten sie sich destruktiv in die Blasenwand und in das umliegende Becken-Bindegewebe aus. Das Wachstum ist oft außerordentlich rasch (vgl. unseren zweiten Fall), so daß die Geschwülste manchmal sehr groß werden können. Als Besonderheit sei auch hier des Falles von *Houette* gedacht, bei welchem die Geschwulst in einem kongenitalen Divertikel der Harnblase vorkam. Die Metastasierung kann schon frühzeitig einsetzen, wie die erste hier mitgeteilte Beobachtung zeigt; allerdings ist es selten, daß man beim Rhabdomyosarkom Metastasen trifft, namentlich bei Kindern. Der erste hier beschriebene Fall ist überhaupt der bis jetzt einzige, in welchem Lymphknotenmetastasen festgestellt worden sind. *MacKenzie* und *Chase* beschreiben bei einer 69jährigen Frau Metastasen in Leber, Duodenum und portalen Lymphknoten. Im Fall *Kaufmanns* konnten wir bei unserer histologischen Nachprüfung ein ausgiebiges Einwuchern von Geschwulstgewebe in einige weite

Venen feststellen, so daß auch in diesem Fall eine Metastasierung stattgefunden haben dürfte.

Was das Aussehen der Geschwülste anbelangt, so ist erwähnenswert, daß sie in der Regel breit implantiert sind und daß sie meistens rundlich erscheinen, mit grobhöckeriger Oberfläche, die vielfach traubig, polypös oder papillär sein kann. Diese traubenförmigen Gewächse erinnern ihrem Aussehen nach von weitem an eine Blasenmole. Immer sind ausgedehnte nekrotische Randbezirke festzustellen.

Histologische Charakteristika.

Aus der komplizierten Beschaffenheit und der Vielgestaltigkeit der Struktur der Rhabdomyosarkome der Harnblase lassen sich drei fundamentale Elemente hervorheben, welche dieser eigentümlichen und äußerst seltenen Geschwulst ihr charakteristisches Gepräge verleihen: das Blastem, die Fasern und die Riesenzellen. Wir haben bei der histologischen Betrachtung unserer beiden Fälle diese Elemente ausführlich geschildert. Abschließend wollen wir unter Berücksichtigung der übrigen bisher bekannten Fälle das Wesentliche zusammenfassen, um ein möglichst übersichtliches Bild der histologischen Struktur dieses mesodermalen Gewächses zu vermitteln.

1. Das Blastem.

Das Blastem bildet den Mutterboden *(Ribbert)* oder das Keimgewebe *(Wilms)* der rhabdomyosarkomatösen Neubildung. Es ist dies ein außerordentlich buntzelliges, noch völlig undifferenziertes Gewebe vom Charakter eines embryonalen Mesenchyms. Große und kleine, ziemlich polymorphe Rundzellen mit zahlreichen langspindligen, fibroblastenähnlichen Elementen beherrschen das Bild. Diese Geschwulstzellen oder Sarcoblasten besitzen einen großen, hellen, bläschenförmigen Kern. Das Chromatinnetz ist fein und zart. Das Protoplasma der rundlichen, ovoiden und langspindeligen Zellindividuen ist spärlich, leicht eosinophil. Die Zelltypen, welche in der Geschwulstperipherie, d. h. in den Infiltrationszonen der Geschwulst, vorherrschen, sind mehrheitlich Elemente von Gestalt und Größe eines großen Lymphozyten. Der in den oberflächlichen Schichten oft kaum sichtbare Zytoplasmasaum wird deutlicher, breiter und erscheint bereits in diesem Stadium fein granuliert, je mehr man sich dem Zentrum der Geschwulst nähert, wobei gleichzeitig das Ueberwiegen der länglichovalen bis langspindeligen Geschwulstelemente

immer augenfälliger wird. Das Protoplasma häuft sich vornehmlich an den Polgegenden der elliptischen, bläschenförmigen Kerne an, wobei sich gleichzeitig die größte Dichte der feinen Granula an den diametral entgegengesetzten Punkten der Zelllängsachse findet. Diese noch undifferenzierten Sarcoblasten beginnen nun in verschiedenster Weise auszuwachsen und sich umzuformen. Unter diesen Zellen findet sich als die häufigste und verbreitetste Form die der Spindelzelle. Sie tritt uns entgegen als längere oder kürzere, breitere oder schmälere Spindel. Der längsovale, chromatinarme, bläschenförmige Kern, dessen große Achse mit der Zellängsachse zusammenfällt, ist flankiert von mehr homogenem Protoplasma, während dieses bei den differenzierteren Formen der Spindelzellen nunmehr sehr deutlich gekörnt erscheint. Manchmal kann man erkennen, wie sich diese plasmatischen Einschlüsse perlschnurartig in parallelen Streifen anordnen und wie sich durch Verschmelzung der kettenförmig dicht hintereinander gelagerten Granula die Fibrillen bilden, so daß wir bei diesen Formen bereits eine deutliche Längsstreifung beobachten können. Diese Elemente leiten dann über zu den Fasern.

2. Die Fasern.

Läßt schon das Aussehen der verschiedenen eben erwähnten Formen der Spindelzellen, zumal der langfaserigen Elemente, mit ihrem blassen, bläschenförmigen Kern und ihrer deutlichen Längsstreifung den wahren Charakter dieser embryonalen, myoblastischen Elemente vermuten, so findet man mancherorts, namentlich in den Gebieten der Geschwulstbasis, dort, wo das Gewächs vermutlich seinen Ursprung genommen hat, längliche Geschwulstelemente mit einem fibrillären Protoplasma in dem neben einer Längsstreifung oft auch eine sehr deutlich ausgeprägte Querstreifung zu finden ist. Außer dem Sarcolemm, das noch in keinem der bisher bekannten Fälle nachgewiesen werden konnte, lassen sich nach Färbung mit Haematoxylin sämtliche Charakteristika einer reifen Skelettmuskelfaser oft mit aller Deutlichkeit sichtbar machen. An quergetroffenen Fasern erscheint das Sarcoplasma in Form eines hellen Netzes, in dessen Maschen die Querschnitte der Fibrillenbündel gelegen sind, so daß das typische Bild der *Cohnheim*schen Felderung erscheint. Diese eben erwähnten Muskelzellen vom quergestreiften Typus

sind es vor allem, welche diesem Tumor histologisch ein ebenso interessantes wie charakteristisches Aussehen verleihen. Ihre Gestalt läßt mannigfaltige Variationen erkennen sowohl in ihrer Breite als Länge. So sieht man einmal Gebilde, deren Ausläufer sehr schmale, homogene protoplasmatische Bändchen darstellen. So gleichen diese Zellen einem fadenförmigen Gebilde, dessen Mitte durch den eingelagerten Kern eine mächtige Auftreibung erfahren hat. Ein anderes Aussehen bieten Elemente, deren Protoplasmafortsätze mehr und mehr in die Länge wachsen. Eine reichliche Kernvermehrung ist dabei eine häufige Begleiterscheinung. In den langausgewachsenen, oft zu einem Band abgeplatteten Fasern liegen die Kerne meist in ziemlich regelmäßigen Abständen fast stets in der Längsachse der Fasern, bald auch mehr seitlich angelagert. Bei den kürzeren Formen ist der Verlauf meist ziemlich gerade, während sämtliche Bänder, die eine einigermaßen bedeutende Länge erreichen, entweder einen welligen Verlauf nehmen oder aber eine oder mehrere bajonettförmige Abknickungen aufweisen. Ihr Faserende ist entweder spitz ausgezogen oder mehr oder weniger ausgefranst. Des weiteren sieht man hie und da röhrenförmige Gebilde — Röhrenfaser, Hohlfaser, Muskelkernschlauch genannt — mit ziemlich dickwandigem, doppeltkonturiertem Protoplasmamantel. Die Kerne sind dabei in diesem Röhrenmantel gewöhnlich in einer Reihe angeordnet. Das Lumen dieser Röhren ist scheinbar leer, doch ist es mit hellem Protoplasma erfüllt, welches schwach die Färbung des Myoplasmas annimmt. Die oben erwähnten Zellen zeigen neben einer vielfach vorkommenden Längsstreifung in manchen Fällen alle möglichen Arten von Querstreifung. Diese repräsentiert alle Grade von einer nur schwach angedeuteten zarten bis zu jener ganz ausgesprochenen, totalen, gröberen oder feineren Streifung, wie sie nur die vollausgebildete Muskelfaser darbietet. Bei den reifsten Formen erscheinen diese Querstreifungen als vollständig regelmäßige, aequidistante Bänder.

3. Die Riesenzellen.

Es bleibt uns nun noch von den Muskelriesenzellen zu sprechen, welche man ziemlich spärlich verstreut im Geschwulstgewebe vorfindet. Die größten unter diesen Muskelriesenzellen oder Megasarcozyten sind ausgezeichnet durch multiple, abgeflachte Kerne (2—5), welche gewöhnlich in der Peripherie liegen.

Sie besitzen ein ziemlich dichtes, eosinophiles Zytoplasma, welches die Tendenz zeigt, spitzauslaufende Verlängerungen zu bilden. In einzelnen Fällen findet man klare, vakuolenähnliche Räume in der zentralen Partie der Zelle. Diese Muskelriesenzellen sollen nach *Huesler* ihre Entstehung einem Vakuolisationsvorgang verdanken. Wir neigen eher der Ansicht zu, daß diese plasmodialen Bildungen das Ergebnis pluripolarer Mitosen sind. Unter den vorliegenden pathologischen Umständen könnte es sich auch um Störungen im Ablauf des normalen Zellteilungsgeschehens handeln, wobei im Anschluß an die Kernteilung die Protoplasmaabschnürung ausblieb. Das Zytoplasma dieser Elemente färbt sich intensiv mit Haematoxylin. Obwohl in diesen Megasarcozyten der Rhabdomyosarkome der Harnblase eine Querstreifung noch nie nachgewiesen wurde und Myofibrillen nur in äußerst seltenen Fällen beobachtet werden, so ist ihr histologisches Bild doch schon sehr verdächtig für ihre myoblastische Natur. *Houette* beobachtete in seinem Falle in den Megasarcozyten neben den Kernen noch sphärische und ovoide Kugeln von hyalinem Aussehen. Ihre Größe entspricht im allgemeinen derjenigen der Kerne, und ihre Lage bevorzugt die Peripherie. In andern Megasarcozyten sah er Hyalinkugeln, welche sich mit einem klaren Hof umgaben, in welchen eine Menge von stacheligen Ausläufern, nach Art der Sonnenstrahlen, hineinragten. Dadurch bekommen diese Hyalinkugeln das Aussehen von Asteroidkörpern, welche bei den verschiedensten Krankheiten in den Riesenzellen beschrieben worden sind (z. B. *Langhans*sche Riesenzellen, vgl. *Orsós).* Wir erwähnen das Vorkommen nur vollständigkeitshalber.

Zur Pathogenese der Rhabdomyosarkome der Harnblase.

Wie es in dieser Arbeit wiederholt betont worden ist, kann es sich bei der Genese mesodermaler heterotoper Neubildungen im Urogenitalsystem, zumal in kindlichen Fällen, nur um Entwicklungsstörungen handeln. Man braucht sich bloß an die sog. *Birch-Hirschfeld*schen Tumoren der Nieren zu erinnern. Wenn man sich mit der Pathogenese solcher unreifer Geschwülste der Harnblase etwas näher befassen will, so ist es unumgänglich, sich zunächst in knappen Zügen die Entstehungsweise der Harnblase zu vergegenwärtigen.

Embryologisches.

Das caudale Ende des Darmrohres wird durch die Kloake gebildet. Bei Embryonen von 5 mm beginnt eine caudalwärts fortschreitende Einschnürung durch das Septum urorectale die Kloake in eine dorsale engere und ventrale weitere Abteilung zu gliedern. Der dorsale Abschnitt wird zum Rectum, der ventrale, als ventraler Kloakenrest bezeichnete, stellt die Anlage der Harnblase, der primären Harnröhre und des Sinus urogenitalis dar. In den ventralen Kloakenrest münden die Urnierengänge. Diese nehmen ihren Ursprung aus dem Gebiete der Urogenitalplatte (Ursegmentstiel, Gononephrotom), welche in nächster Beziehung steht zur Muskellamelle der Urwirbel. Während des caudalen Wachstums des *Wolff*schen Ganges (Urnierengang, primärer Harnleiter) erscheint im Laufe der 4. Woche an seiner dorsomedialen Wand, dort wo er plötzlich seine Richtung ändert, um sich in horizontalem Verlauf der Kloake zu nähern, die Ureterknospe als erste Anlage des sekundären Harnleiters. Das caudale Ende des Ureters wird nun vom Urnierengang durch eine caudalwärts vordringende Furche abgesondert. Dieser Furche entspricht im Innern der Uretersporn. Im weiteren Verlaufe der Entwicklung trennt sich der definitive Harnleiter nach und nach vom *Wolff*schen Kanal so sehr, daß jeder für sich durch ein besonderes Orificium in jene Partie der Kloake einmündet, welche später den Sinus urogenitalis abgibt. Die horizontale Partie des *Wolff*schen Ganges verschmilzt mit der Kloakenwand, um zu der Bildung des Trigonum vesicae beizutragen. Die Verschiebung der *Wolff*schen Gänge wird dadurch ermöglicht, daß sich durch sekundäres Wachstum des Sinus urogenitalis zwischen den Mündungsöffnungen der Ureteren und Urnierengänge ein neues Wandstück ausbildet.

Wilms (Mischgeschwülste, Leipzig 1899) hat unter eingehender Berücksichtigung der Entwicklungsgeschichte speziell für die Blasengeschwülste die Hypothese formuliert, daß diese dysontogenetischen Neubildungen einer embryonalen Verschleppung von Keimanlagen des Sklerotoms und Myotoms in die Anlage der Urniere ihre Entstehung verdanken, wobei die Verlagerung dieser verschleppten, äußerst fruchtbaren Elemente durch den *Wolff*schen Gang während seines ganzen Descensus gegen den Sinus urogenitalis geschieht. Im Verschmelzungsbereich an der Kloakenwand werden die mitgenommenen Keime deponiert, das entspricht der Gegend des künftigen Trigonum vesicae. Nach *G. B. Gruber* ist die Annahme der Verschleppung von Myotomteilen nicht einmal notwendig; es genüge, wenn entwicklungsfähiges mesenchymales Gewebe aus dem Gebiet des Nachnierenblastems an den falschen Ort gelange.

Die Hypothese *Wilms'* hat durch die Arbeit *Houettes* eine wertvolle Stütze erhalten. Im Fall *Houettes* hatte sich ein Rhabdomyosarkom um ein kongenitales Divertikel der Harnblase entwickelt. Von diesen Divertikeln ist seit den Untersuchungen

von *Handl*, 1910, bekannt, daß sie ihre Entstehung der Persistenz vom cranialen Teil des *Wolff*schen Ganges verdanken. Nun spielt aber, wie wir gesehen haben, dieser nämliche *Wolff*sche Gang eine bedeutsame Rolle bei der Genese der dysontogenetischen Blasengewächse. Es scheint uns daher sehr einleuchtend, daß eine Entwicklungsanomalie des *Wolff*schen Ganges sowohl für die Entstehung des Divertikels als auch der heterologen Blasengeschwulst verantwortlich zu machen ist. In unseren Beobachtungen wurden in den tieferen Partien der Geschwulst gangartige Bildungen mit einer an Zylinderepithel erinnernden Auskleidung festgestellt, die wir als Reste des *Wolff*schen Ganges deuten können. Es ist dabei sehr interessant festzustellen, daß in beiden Fällen um diese gangartigen Bildungen herum die quergestreiften Muskelelemente der Geschwulst in besonders prägnanter Form ausgebildet sind. Diese Beobachtung zeigt wieder einmal, wie das für die *Birch-Hirschfeld*schen Tumoren bekannt ist, daß epitheliale und bindegewebige bzw. muskuläre Elemente oft als eine Einheit zu betrachten sind, bei der die eine Komponente manchmal stärker wachsen kann als die andere. Auf alle Fälle ist es möglich, auf Grund der Lage der hier festgestellten Schläuche anzunehmen, daß diese einen Rest des *Wolff*schen Ganges darstellen. Während das Gangepithel die kleinen drüsenähnlichen Hohlräume entwickelt hat, haben die mitverlagerten Zellen des Myotoms die ihr eigenen Potenzen entfaltet, d. h. die Differenzierungsmöglichkeiten, welche zur Zeit der Verlagerung in ihnen innewohnten. Wir glauben durch diese Beobachtung der *Wilms*schen Hypothese eine neue Stütze geliefert zu haben.

Zusammenfassung.

Zwei Fälle von Rhabdomyosarkom der Harnblase bei Knaben (2- und 5jährig) werden eingehend beschrieben. Besonders hervorgehoben werden die histologischen Merkmale dieser seltenen Geschwülste, welche im allgemeinen buntzellig sind und durch das Vorhandensein quergestreifter Muskelzellen ein besonderes Gepräge erhalten. Diese Elemente hatten sich in beiden Fällen sehr reichlich in der Umgebung von drüsenartigen Schläuchen an der Basis der Geschwülste entwickelt, für welche die Annahme gerechtfertigt erscheint, daß sie Reste des *Wolff*schen Ganges darstellen. Dieser Befund bestätigt die *Wilms*sche Hypothese der Verlagerung von Myotomkeimen aus der Umgebung

des Nachnierenblastems im Bereich des Harnblasenbodens, wo die beschriebenen Geschwülste sich entwickelt hatten.

Résumé.

L'auteur décrit deux cas de Rhabdomyosarcomes de la vessie chez deux enfants (garçons de 2 et 5 ans). Il en décrit les particularités histologiques : tumeurs riches en cellules diverses, se différenciant par places en grandes cellules musculaires striées, souvent polynucléaires. Ces éléments, qui caractérisent ces tumeurs, sont groupés dans les deux cas plus spécialement autour de formations glandulaires tubuleuses à la base de la néoformation, dans la zone d'implantation au niveau du trigone. Ce fait confirme l'hypothèse de *Wilms* sur la pathogenèse de ces tumeurs vésicales : transport d'éléments du myotome par le canal de *Wolff* pendant sa descente jusqu'au point où il se termine, c'est-à-dire au niveau du futur trigone vésical, en un point où les formations glandulaires précitées étaient nombreuses.

Riassunto.

Si descrivano minuziosamente 2 casi di rabdomiosarcoma nella vescica orinaria in ragazzi di 2 e 5 anni. Vengono messi in rilievo particolarmente i segni istologici di questi rari tumori, che generalmente sono variocellulari, e che ricevono un'impronto particolare per la presenza di cellule muscolari striate trasversalmente. Questi elementi si sono sviluppati ampiamente nei 2 casi nell'ambiente di tubi adenoidi nella base dei tumori, per i quali pare giustificata la supposizione che presentino i residui del condotto di *Wolff*. Questo reperto conferma l'ipotesi di *Wilms* dello spostamento di germi miotomici dai dintorni del blastema postrenale nell'ambiente della base della vescica orinaria, là ove si sono sviluppati i descritti tumori.

Summary.

Two cases of Rhabdomyoma of the urinary bladder are described in boys 2 and 5 years old respectively. Numerous striated cells were found in the basal region of the tumors especially near gland tubule-like formations, which are interpreted as remnants of the wolffian ducts. This view is in agreement with *Wilms*' hypothesis that such tumors arise from displaced, myotome elements from the region of the metanephrose blastem.

Literatur.

Albarran, J.: Les tumeurs de la vessie, Paris, 1892. — *Cattani, O.:* Arch. Sci. med. *7,* 1884. — *Christiani:* Arch. Physiol. norm. et pathol. *10,* 107. — *Cohnheim:* Virchows Arch. *65,* 64, 1875. — *Deming, C. L.:* Surg., Gynec. and Obstet. *39,* 432, 1924. — *Ewing, J.:* Neoplastic Diseases, New York, 1919. — *Fujinami:* Virchows Arch. *161,* 115, 1900. — *Gruber, Gg. B.:* Zbl. f. urol. Chir. *13,* 99, 1922. — *Hirsch, E. F.:* Am. J. Cancer, *20,* 398, 1934. — *Houette, Chs.:* Ann. d'anat. pathol. *6,* 267, 1929. — *Huesler, G.:* Jahrb. Kinderhk. *62,* 133, 1905. — *Hückel, R.:* Die Gewächse der ableitenden Harnwege, Hdb. d. spez. Patholog. Anatomie u. Histologie von Henke u. Lubarsch, Bd. 6/2. Teil. — *Kaufmann, E.:* Lehrbuch der speziellen Patholog. Anatomie, II, 1575, Berlin 1922. — *Lochrane, C. D.:* Proc. Roy. Med. *26,* 1429, 1933. — *MacKenzie, D. W.* and *Chase, W. H.:* J. Urol. *19,* 315, 1928. — *Mintz, E. R.:* New York med. J., *205,* 756, 1931. — *Mönckeberg, J. G.:* Virchows Arch. *187,* 471, 1907. — *Monserrat, J. L.,* and *Garcia, A. E.:* Hosp. Argent. *3,* 856, 1933. — *Munwes, C.:* Ztschr. f. Urol. *4,* 837, 1910. — *O'Neill, R. F.:* Boston Med. and Surg. Journ. *72,* 873, 1915. — *Pavone, M.:* Policlinico 1898—99. — *Ribbert:* Virchows Arch. *106,* 282, 1886; *130,* 249, 1892; Geschwulstlehre, Bonn, 1914, 394. — *Schaeffer:* Virchows Arch. *110,* 443, 1887. — *Shattock, S. G.:* Proc. Roy. Soc. Med. *111,* 31, 1910. — *Stoerk:* Ztschr. f. Heilk. *22,* 1901. — *Uhlmann, E., Großmann, A.,* and *Calvin, J. K.:* Ann. of Surg. *109,* 549, 1939. — *Vincenti, Livio:* Riv. clin. di Bologna, 1887. — *White, Winsbury, H. P.:* Proc. Roy. Soc. Med. *222,* 1382, 1929. — *White, E. W.:* J. Urol. *26,* 253, 1931. — *Wilms:* Die Mißgeschwülste der Niere, Leipzig 1899. — *Welfeld, J., Hill, L.,* and *Hillebrand, J.:* J. Urol. *36,* 150, 1936.